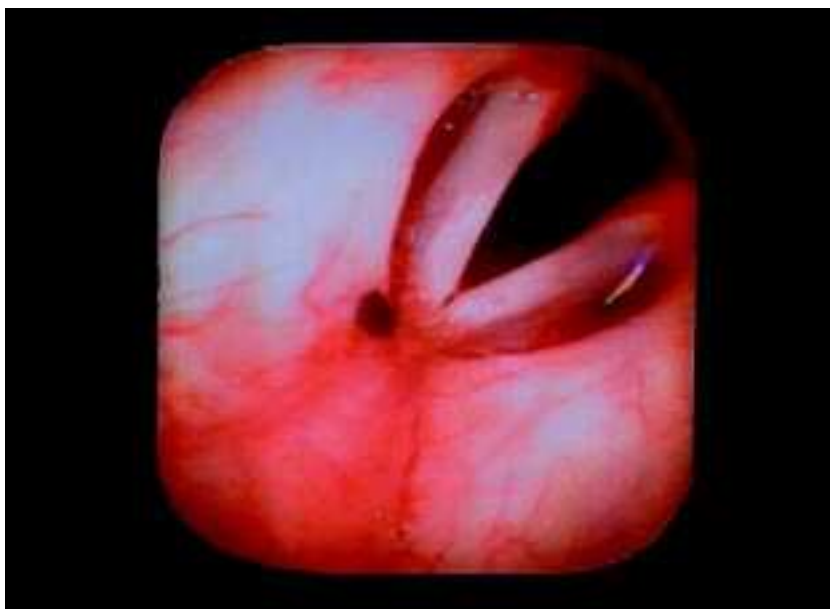


Imagens Endoscópicas*

Endoscopic Views



* Trabalhos concorrentes ao «Prémio Fotografia Endoscópica Respiratória – 2002», iniciativa da Direcção da Sociedade Portuguesa de Pneumologia, com o apoio da Glaxo Smith Kline

CASO CLÍNICO N.º 1*

História Clínica: doente de 30 anos que, na sequência de toracalgia esquerda com características pleuríticas, faz Rx Tórax que mostra imagem nodular única no polo superior do hilo esquerdo, confirmada posteriormente por TAC.

A doente tem vários *nevus* cutâneos; dois foram excisados há menos de um ano e o seu exame anatomopatológico não evidenciou sinais de malignidade; mostram sinais de recidiva local.

Broncofibroscopia: várias neofomações arredondadas, de tamanhos variáveis, umas mais proeminentes que outras, de cor castanha que se localizam às fossas nasais, faringe, epiglote, traqueia e brônquios, cuja biópsia demonstra “metástases de melanoma maligno”.

JORGE PIRES

Centro Hospitalar de Coimbra

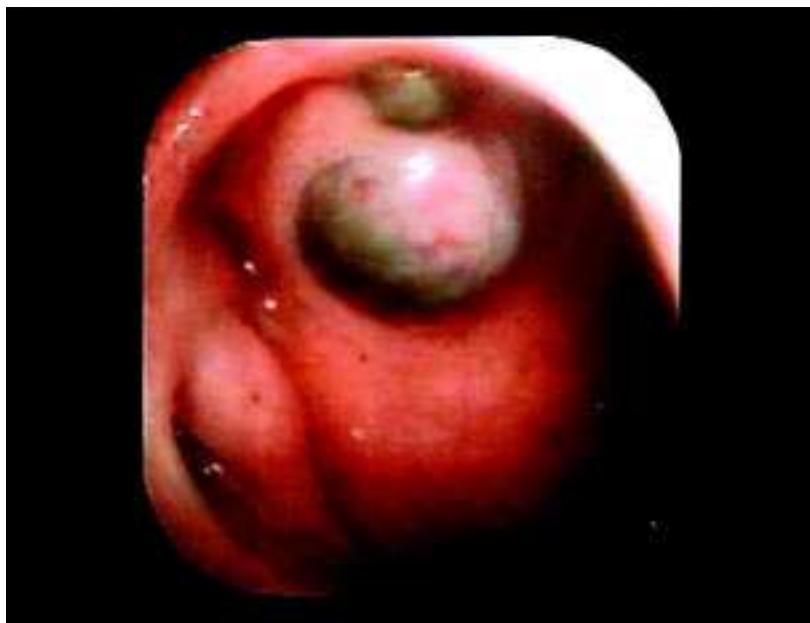

Fig. 1 — Metástases de melanoma maligno na parede posterior da faringe. Observa-se a trompa de Eustáquio e o recesso faríngeo (fossa de Rosenmuller)

* Vencedor do «Prémio Fotografia Endoscópica Respiratória – 2002»

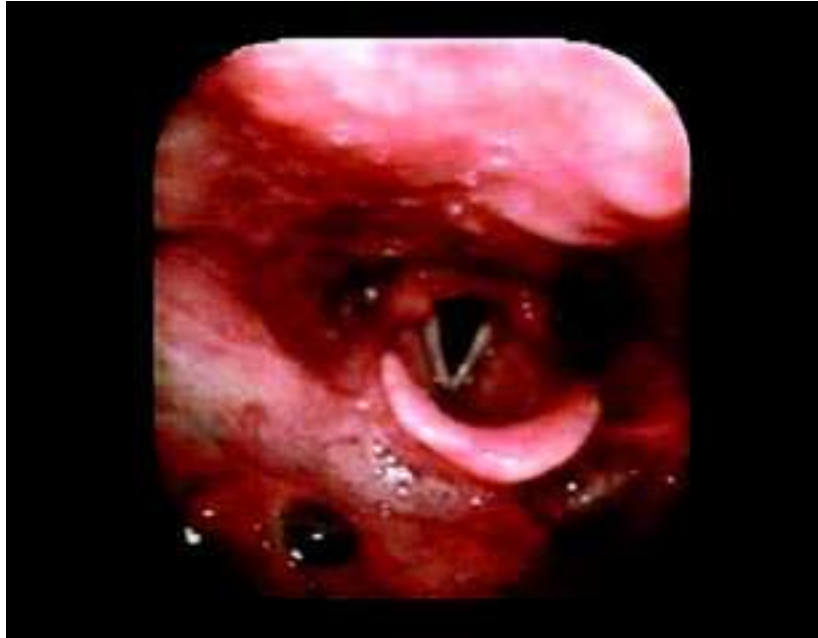

Fig. 2 — Metástases de melanoma maligno na parede anterior da faringe e na fossa piriforme direita.

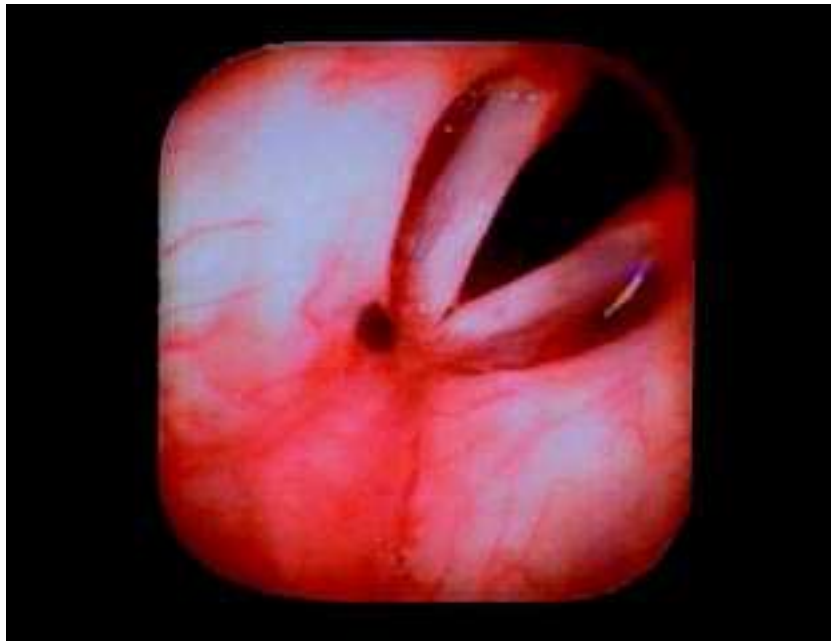

Fig. 3 — Laringe: metástase de melanoma maligno na extremidade anterior da banda ventricular direita.