

# Caso Clínico

## Clinical Case

Mauro Zamboni<sup>1</sup>  
Deborah C Lannes<sup>2</sup>  
Andreia Monteiro<sup>3</sup>  
Aureliano Cavalcanti<sup>4</sup>  
Carla Regina Santos De Carli<sup>5</sup>  
Melissa Iole Da Cás Vita<sup>5</sup>  
Edson Toscano<sup>6</sup>  
Samuel Z de Biasi<sup>7</sup>  
Gustavo Lucas Loureiro<sup>8</sup>  
Paulo de Biasi<sup>9</sup>

### Blastoma pulmonar

#### *Pulmonary blastoma*

Recebido para publicação/received for publication: 06.11.28

Aceite para publicação/accepted for publication: 07.02.14

#### Resumo

O blastoma pulmonar é um tumor primário do pulmão, raro, de mau prognóstico e que acomete doentes mais jovens do que os portadores do carcinoma de células não pequenas do pulmão. Geralmente, são vistos sob a forma de grandes massas pulmonares, sintomáticas e com metástases para linfonodos mediastinais. Do ponto de vista anátomo-patológico, estes tumores são bifásicos, englobando na sua estrutura componentes mesenquimal e epitelial. Embora infrequente, este tipo de tumor deve fazer parte do diagnóstico diferencial das neoplasias pulmonares. Os autores apresentam um caso de blastoma pulmonar e fazem revisão da literatura.

**Rev Port Pneumol 2007; XIII (3): 391-395**

**Palavras-chave:** Cancro do pulmão, blastoma, blastoma pulmonar, tumor primário do pulmão.

#### Abstract

Pulmonary blastoma is a rare primary lung tumor with poor prognosis that commonly presents at a younger age than the non-small cell lung cancer. Classically they are large, symptomatic tumors with lymph nodal metastasis and carry poor prognosis. Pathological examination revealed features suggesting a biphasic tumor with mesenchymal and epithelial components. Over 200 cases have been reported so far worldwide since the first description of the tumor in 1945. Authors present a case of pulmonary blastoma with literature revision.

**Rev Port Pneumol 2007; XIII (3): 391-395**

**Keywords:** Lung cancer, blastoma, pulmonary blastoma, primary tumors of lung.

<sup>1</sup> MD, FCCP (TE SBPT) – Pneumologista do Grupo de Oncologia Torácica do HC I – INCA/MS – Rio de Janeiro. Mestre em Pneumologia pela Universidade Federal Fluminense (RJ)

<sup>2</sup> Pneumologista do Grupo de Oncologia Torácica do HC I – INCA/MS – Rio de Janeiro

<sup>3</sup> (TE SBPT) – Pneumologista do Grupo de Oncologia Torácica do HC I – INCA/MS – Rio de Janeiro

<sup>4</sup> (TE SBCT) – Cirurgião de Tórax do Grupo de Oncologia Torácica do HC I – INCA/MS – Rio de Janeiro

<sup>5</sup> Médica residente em Anatomia Patológica do Instituto Nacional de Câncer – INCA/MS – Rio de Janeiro – Brasil

<sup>6</sup> (TE SBCT) – Cirurgião de Tórax – do Grupo de Oncologia Torácica do HC I – INCA/MS – Rio de Janeiro. Mestre em Cirurgia Torácica pela Universidade Federal Fluminense

<sup>7</sup> (TE SBCT) – Cirurgião de Tórax – do Grupo de Oncologia Torácica do HC I – INCA/MS – Rio de Janeiro. Doutor em Cirurgia pela Universidade Federal do Rio de Janeiro

<sup>8</sup> Especializando em Cirurgia Torácica Oncológica no HC I – INCA/MS – Rio de Janeiro

<sup>9</sup> (TE SBCT) – Cirurgião de Tórax – do Grupo de Oncologia Torácica do HC I – INCA/MS – Rio de Janeiro.

Trabalho realizado no Serviço de Cirurgia de Tórax do HC I – INCA/MS – Rio de Janeiro – Brasil.

**Endereço para correspondência:** Mauro Zamboni

Rua Sorocaba 464/302 CEP 22271-110 – Rio de Janeiro – Brasil. E-mail: mauro.zamboni@gmail.com

## Introdução

Os blastomas pulmonares (BP) são tumores primários do pulmão (do tipo de células não pequenas) que incluem na sua formação estruturas mesenquimais e epiteliais que simulam morfológicamente a estrutura pulmonar embriogénica. Cerca de 200 casos foram relatados na literatura mundial desde a primeira descrição do tumor feita por Barret e Barnard, em 1945<sup>1</sup>. Os BP apresentam-se mais comumente em doentes mais jovens e têm má evolução, apesar do tratamento. Relatamos o caso de uma doente portadora desta neoplasia, comentando os aspectos clínicos, radiológicos, patológicos e terapêuticos, bem como revemos a literatura a respeito do tema.

## Relato do caso

Mulher branca de 55 anos, divorciada, natural do Rio de Janeiro, psicóloga.

Doente assintomática e que por ser fumadora de 38 maços/ano fazia exames radiológicos do tórax anuais. Em de Janeiro de 2006, na sua radiografia do tórax, observámos uma massa densa com limites bem definidos, lobulada, medindo 4,0 x 3,6 cm de diâmetro, localizada no lobo superior do pulmão direito (Fig. 1). A tomografia computadorizada (TC) do tórax, realizada em seguida, demonstrou bolhas de enfisema disseminadas pelo parênquima de ambos os pulmões. Massa sólida, sem calcificações de permeio, com contornos lobulados, de limites bem definidos, medindo 4,8 x 4,1 cm de diâmetro, no lobo superior do pulmão direito. Observava-se infiltração em vidro fosco em parênquima junto a lesão. Mediastino sem alterações. (Figs. 2 e 3). Submetida a broncofibroscopia, que foi normal, e no lavado e no escovado brônquicos não foram observadas células neoplásicas. Após, realizamos a punção

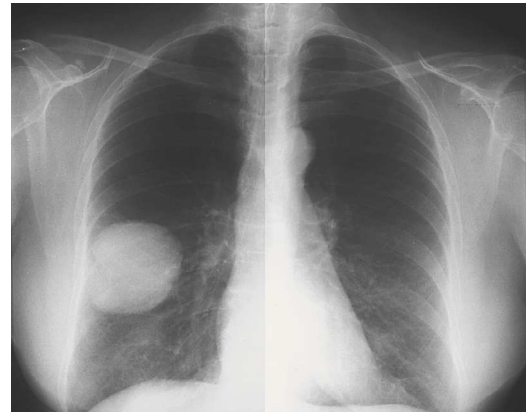

Fig. 1

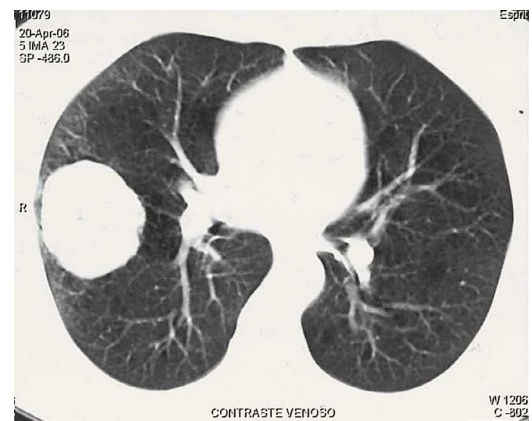


Fig. 2

aspirativa percutânea com agulha fina da massa e o resultado do exame citopatológico foi positivo para células malignas, do tipo carcinoma não pequenas células do pulmão, sugerindo adenocarcinoma. O exame físico era normal. A capacidade funcional, pelo índice de Karnofsky, era de 100. Os exames laboratoriais, o eletrocardiograma e o ecocardiograma eram normais. A prova de função respiratória mostrava distúrbio ventilatório obstrutivo puro, de intensidade moderada e com prova broncodilatadora positiva. Os valores espirométri-

## BLASTOMA PULMONAR

Mauro Zamboni, Deborah C Lannes, Andreia Monteiro, Aureliano Cavalcanti, Carla Regina Santos De Carli, Melissa Iole Da Cás Vita, Edson Toscano, Samuel Z de Biasi, Gustavo Lucas Loureiro, Paulo de Biasi

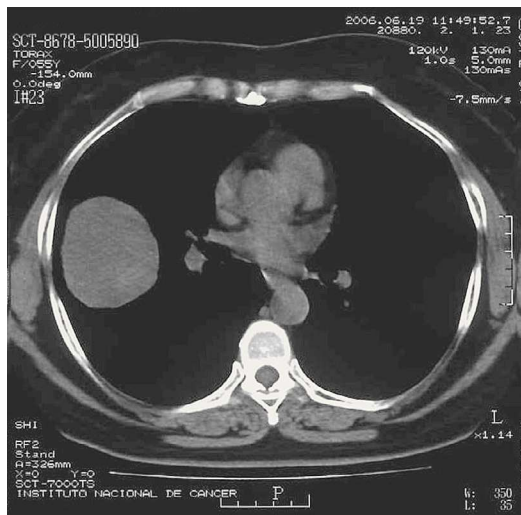


Fig. 3

cos permitiam apenas a lobectomia superior direita. Apesar de o seu mediastino estar normal à TC, mas devido ao grande tamanho da massa tumoral, a doente submeteu-se à mediastinoscopia cervical e a biópsia dos linfonodos mediastinais não encontrou células malignas. A doente foi então submetida a lobectomia superior direita e linfadenectomia mediastinal radical, através da toracotomia póstero-lateral direita. O laudo histopatológico da peça foi: blastoma pulmonar medindo 9,0 x 7,5 x 5,0 cm, esférico, bem delimitado, subpleural, localizado no lobo superior do pulmão direito. Presença de extensas áreas de necrose, êmbolos linfáticos e mínimas metástases subpleurais, justatumorais. O tumor tinha aspecto bifásico, com algumas áreas semelhantes ao pulmão na 10.<sup>a</sup>-16.<sup>a</sup> semanas de gestação, com dois componentes neoplásicos, mesenquimal e epitelial (Fig. 4). O componente epitelial primitivo era semelhante ao adenocarcinoma fetal bem diferenciado. Era formado por ácinos e túbulos recobertos por células cuboidais não ciliadas e células colunares, com algum grau de psudoes-

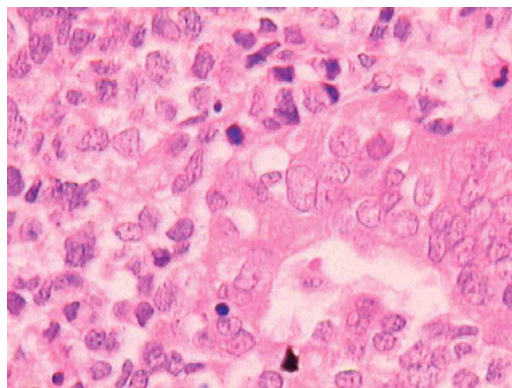


Fig. 4

tratificação, semelhantes às glândulas endometriais. O componente mesenquimal consistia de pequenas células ovas e escamosas pleomórficas, numa matriz mixóide, com focos de elementos condrosarcomatosos e rabdomyosarcomatosos. Foram observadas frequentes mitoses e áreas de hemorragia e necrose. Limite brônquico livre de neoplasia. Três linfonodos isolados do hilo pulmonar livres de neoplasia. O estudo imuno-histoquímico confirmou o diagnóstico (AE1/AE3 e vimentina positivos; cromogranina e sinaptofisina negativos) (Fig. 5).

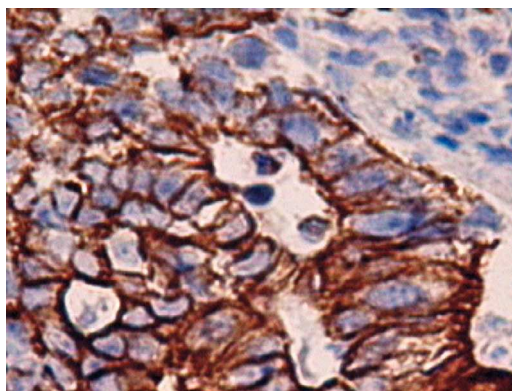


Fig. 5

## Discussão

Os BP foram descritos pela primeira vez em 1945 por Barret e Barnard<sup>1</sup>. Posteriormente, em 1952, Barnard<sup>2</sup> designou-os “embriomas”, com sendo uma forma do carcinossarcoma, conforme definido por Spencer<sup>3</sup>. Eles são tumores bifásicos nos quais tanto componentes epiteliais como mesenquimais imaturos ou na sua forma embriogénica estão representados. Os BP representam 0,25% a 0,5% de todos os tumores malignos primários dos pulmões<sup>4,5</sup>. Cerca de 200 casos foram relatados na literatura<sup>6</sup>. Estes tumores acometem os doentes em idades mais precoces do que o carcinoma do tipo de não pequenas células do pulmão e são mais comuns nas mulheres, com uma relação M:H = 5:2.

Os BP, de acordo com a classificação das neoplasias da Organização Mundial da Saúde, fazem parte do grupo do carcinoma sarcomatóide, onde estão incluídos o carcinoma pleomórfico, o carcinoma de células fusiformes, o carcinoma com células gigantes e o carcinossarcoma<sup>7</sup>.

Apresentam-se geralmente como tumores únicos, volumosos (diâmetro de cerca de 10 cm), com limites bem definidos e situados na periferia dos pulmões e, mais comumente, nos lobos superiores<sup>5,6,7</sup>. Macroscopicamente têm aparência pálida e carnosa com alterações císticas e hemorragia<sup>8,9,10</sup>. Microscopicamente, o componente epitelial corresponde ao adenocarcinoma fetal de baixo grau (L-FLAC) ou adenocarcinoma bem diferenciado (WDFA), que caracteristicamente exhibe glândulas “endometrióides”, com mórulas escamosas e pulmão fetal com células ricas em biotina com núcleos claros. O componente mesenquimal pode apresentar características embriogénicas que podem diferenciar-se em músculo estriado ou liso, cartilagem, ou numa combinação destes.

Apesar de possuir características bastante específicas, o exame citológico realizado através da punção aspirativa percutânea com agulha fina geralmente é inespecífico e o diagnóstico final geralmente apenas é conseguido através da confirmação histopatológica e da imuno-histoquímica<sup>9,10,11</sup>. A broncoscopia comumente é normal e não ajuda no diagnóstico, uma vez que o BP geralmente é um tumor periférico.

O BP frequentemente produz metastases para os linfonodos loco-regionais, que usualmente já estão acometidos no momento do diagnóstico.

A quimioterapia e a radioterapia têm sido utilizadas no tratamento das fases avançadas da doença<sup>9</sup>.

Os blastomas pulmonares são tumores de rápido crescimento e mau prognóstico. Os dados de sobrevida variam muito nos diversos trabalhos. Os doentes operados nas fases iniciais de sua doença, sem comprometimento mediastinal, tiveram sobrevida mediana de 49,7 meses (sobrevida em 2 anos de 85,7% e em 5 anos 71,4%). Nas fases mais avançadas, a sobrevida não supera os 12 meses<sup>6,10</sup>.

## Conclusão

Tradicionalmente, os BP são relatados como tumores raros que acometem os doentes mais jovens e que têm mau prognóstico. São tumores formados pelos componentes celulares epitelial e mesenquimal que simulam o adenocarcinoma fetal. A sobrevida mediana, quando diagnosticados e tratados nas fases iniciais, está situada em torno de 49,7 meses.

A quimioterapia e a radioterapia estão indicadas nas fases avançadas da doença.

**Os blastomas pulmonares são tumores de rápido crescimento e mau prognóstico**

## BLASTOMA PULMONAR

Mauro Zamboni, Deborah C Lannes, Andreia Monteiro, Aureliano Cavalcanti, Carla Regina Santos De Carli, Melissa Iole Da Cás Vita, Edson Toscano, Samuel Z de Biasi, Gustavo Lucas Loureiro, Paulo de Biasi

### Bibliografia

1. Barret NR, Barnard WG. Some unusual thoracic tumors. *Br J Surg* 1945; 32:447-57.
2. Barnard WG. Embryoma of lung. *Thorax* 1952; 7:229-301.
3. Spencer H. Pulmonary blastoma. *J Pathol Bacteriol* 1961; 82:161-5.
4. Francis D, Jacobsen M. Pulmonary blastoma. *Curr Top Pathol* 1983; 73:265-94.
5. Jacobsen M, Francis D. Pulmonary blastoma. A clinicopathologic study of eleven cases. *Acta Pathol Microbiol Scand (A)* 1980; 88:151-60.
6. Adluri, RKP, Boddu, SR, Martin-Ucar, A, Duffy, JP, Beggs, FD, Morgan, WE. Pulmonary blastoma – a rare tumor with variable presentation. *Eur J Cardiothorac Surg* 2006; 26:236-9.
7. [www.oms.int](http://www.oms.int) – Acessado em 23 de Novembro de 2006.
8. Koss MN, Hochhlozer, O Learly T. Pulmonary blastomas. *Cancer* 1991; 67:2368-81.
9. Robert J, Pache JC, Seium Y, Perrot M, Spiliopoulos, S. Pulmonary blastoma: report of 5 cases and identification of clinical features suggestive of the disease. *Eur J Cardiothorac Surg* 2002; 22:708-11.
10. Koss M, Travis W, Moran C. Pulmonary sarcomas, blastomas, carcinosarcomas and teratomas. *In: Hasleton PS (editor). Spencer's pathology of lung*. 5<sup>th</sup> ed., New York: McGraw-Hill, 1996. p. 1065-109.
11. Lee HJ, Goo JM, Kim KW, Im JG, Kim JH. Pulmonary blastoma radiologic findings in five patients. *J Clin Imaging* 2004; 28:113-8.